

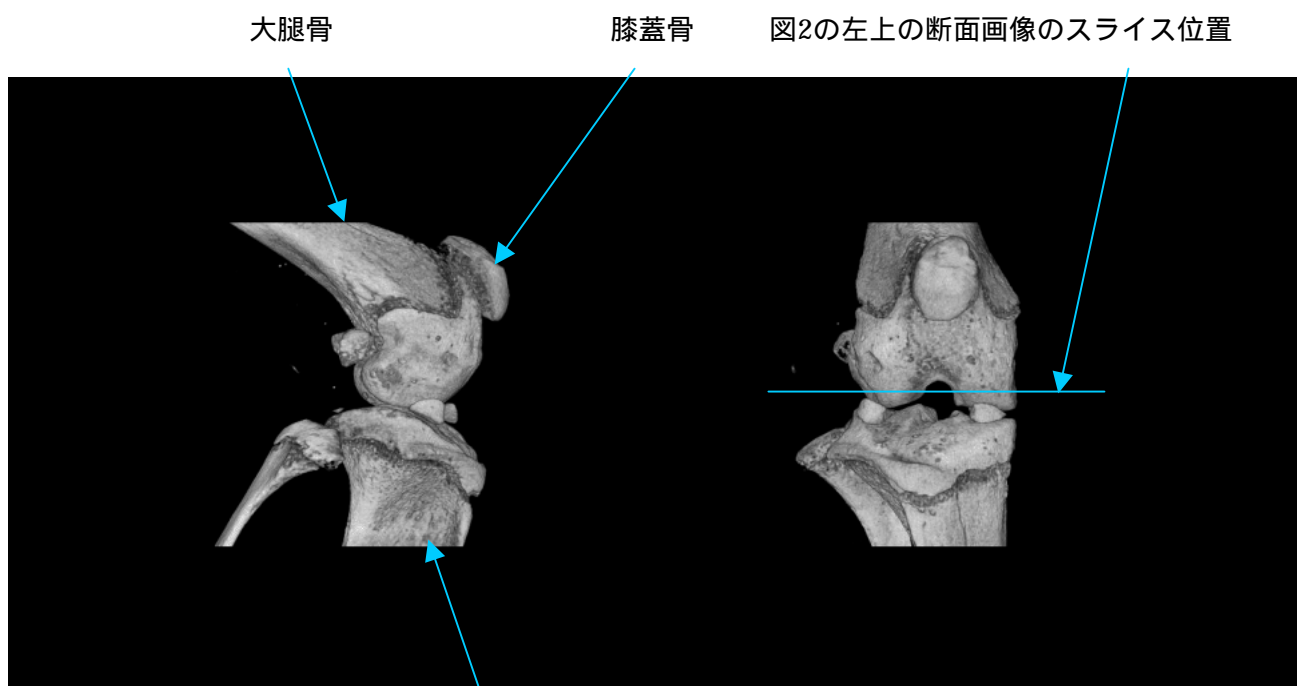
島津試験 CSC ニュース No.194

マイクロフォーカスX線CTシステムSMX-100CT によるマウスの骨組織の観察

骨粗鬆症、骨の形成機構に及ぼす薬物の作用、骨の吸収機構の薬理的解析、骨吸収阻害薬の開発と臨床応用に関する試み、重金属中毒と硬組織の関連など骨に関する研究には幅広いものがあります。骨に関する研究においては、骨の外観、骨格の状態、骨の内部状態など種々の角度から骨を観察することが必要になっています。これらの要求に応える装置が島津マイクロフォーカスX線CTシステムです。

今回はマウスの後足膝関節内部を島津マイクロフォーカスX線CTシステムSMX-100CTで観察しました。SMX-100CTはX線の焦点サイズが小さいため画像の解像度が高く、骨組織をコントラスト良く捉えられる装置です。

図1は、マウスの足の関節の3D画像です。実際の装置では3D画像を360°回転させて見ることができますが、ここでは右の画像を90°回転させた画像を左側に示しました。これだけでも、一枚の画像に比べると、骨の位置関係や外部形状の情報は格段に多くなっています。



脛骨

図1 3D画像

図2には図1で撮った骨（後足膝関節）のMPR（Multi-Planner-Reconstruction）画像を示しています。この画像の中に示されているカーソル（や を付けている直線）を移動させることによって任意の方向からの断面画像が得ることができます。このMPR画像を得るため必要な時間は、撮影と画像再構成を含め約10分程度ときわめて短時間です。

この画像は骨をスライスしたものですので内部の組織の状態が鮮明に捉えられ、医療用CTでは見えない細かい組織(30μm程度)も見えています。さらに、実際の膝関節の骨の組み合わせ状態も明確に把握できることがわかりいただけると思います。

このように島津マイクロフォーカスX線CTシステムSMX-100CTは医学や生体分野でも活用していただける装置です。

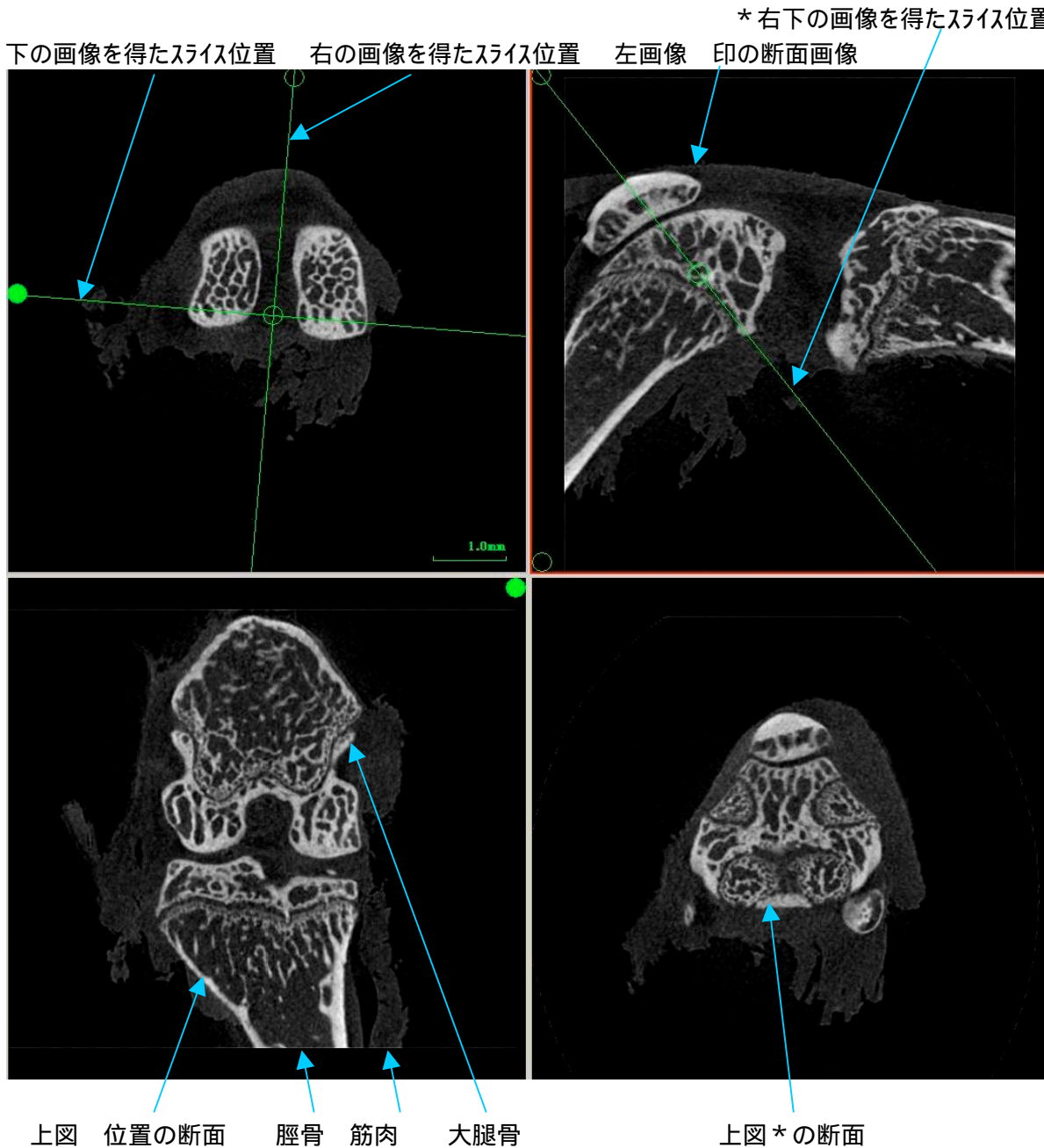


図2 MPR (Multi-Planner-Reconstruction)